

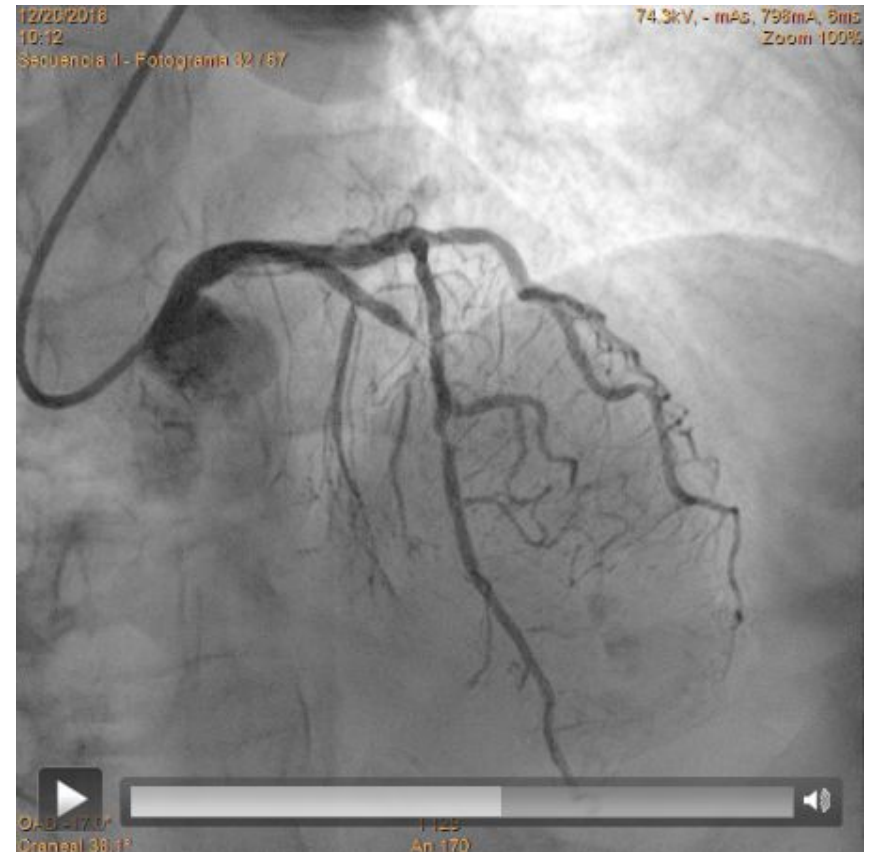
Tratamiento de una reestenosis proliferativa difusa de DA media

Dr. Sergio García Ortego

Dr. David Martí Sánchez

Tratamiento de una reestenosis proliferativa difusa de DA media

- Mujer de 76 años, hipertensa y dislipémica que ingresa por SCA. Portadora de stent en DA proximal desde 2006. Se aprecia lesión de aspecto inestable, adyacente a borde distal del 95% y otra lesión en tándem del 80%.



Tratamiento de una reestenosis proliferativa difusa de DA media

- Se predilatan ambas lesiones con balón NC 2.5/15, y a continuación se implanta un stent de sirolimus con polímero bioabsorbible ORSIRO 2.75/30 a 14 atm con óptimo resultado. Se opta por dicho stent por:
 1. Eficaz efecto antiproliferativo de la rapamicina.
 2. Excelentes resultados clínicos en el estudio BIOFLOW V.
 3. Ajuste preciso del margen del stent al marcador radiopaco.
 4. Distensibilidad que permite adaptarse a diámetros de referencia entre 2.75 y 3.0 mm.

